


# TROMBOSIS DEL STENT


Olga Sanz

Hospital Costa del Sol, Marbella

Abril 2023



# ANTECEDENTES



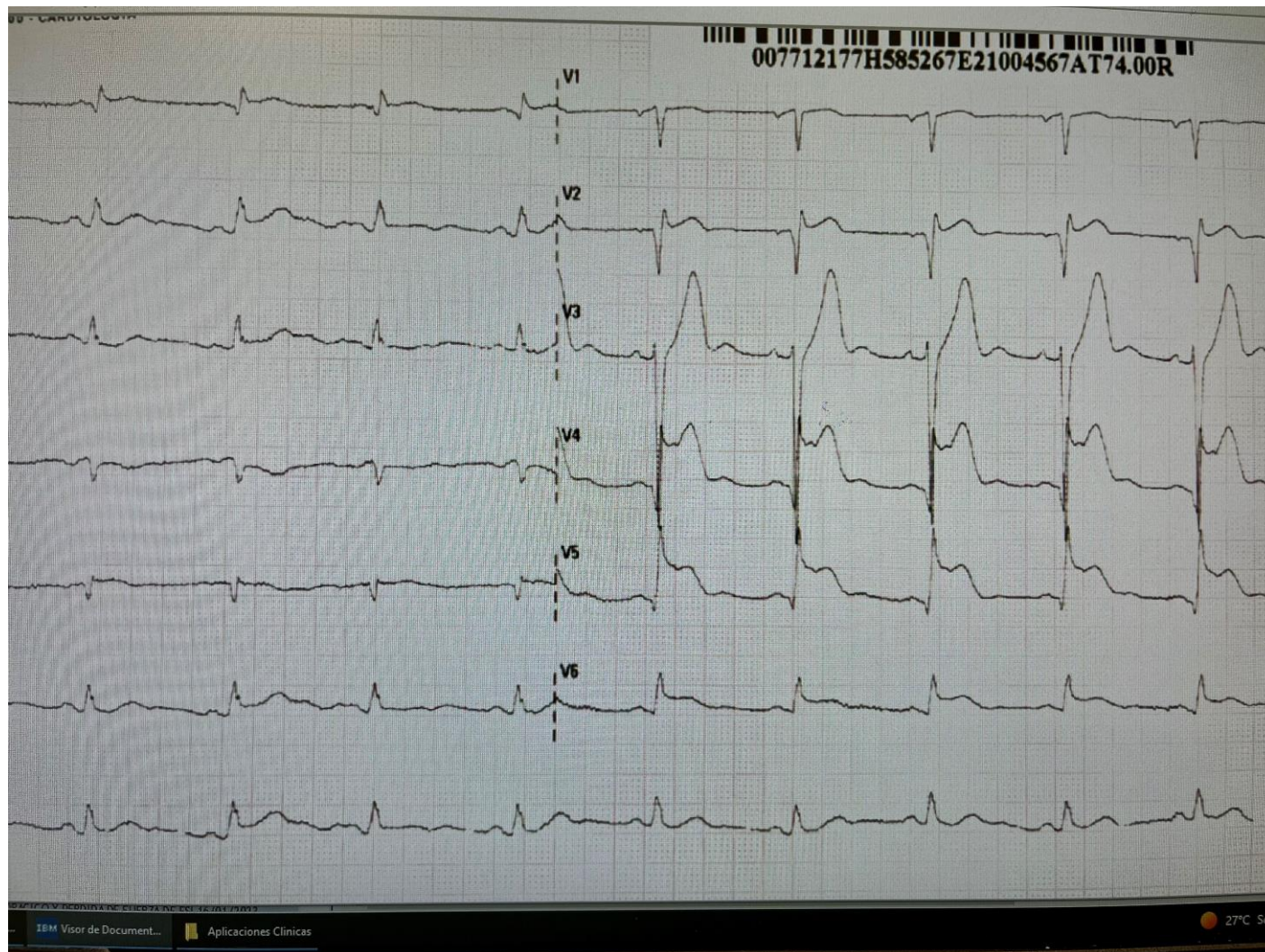
VARÓN DE 65 AÑOS DE EDAD. TABAQUISMO ACTIVO.

DEBÚT DE CARDIOPATÍA ISQUÉMICA EN 2019, CON IAMCEST (inferolateral). ANGIOPLASTIA PRIMARIA MEDIANTE BAR STENT EN CX ( presentaba lesión moderada en DÅ proximal) FEVI PRESERVADA.

DESDE ENTONCES, PÉRDIDA DE SEGUIMIENTO.

MAL CUMPLIDOR DEL TRATAMIENTO





# SCACEST

**NUEVO EVENTO ISQUÉMICO EN ENERO 2023: IAMCEST (ANTERIOR)**

**CORONARIOGRAFÍA CON ENFERMEDAD DE TRES VASOS**

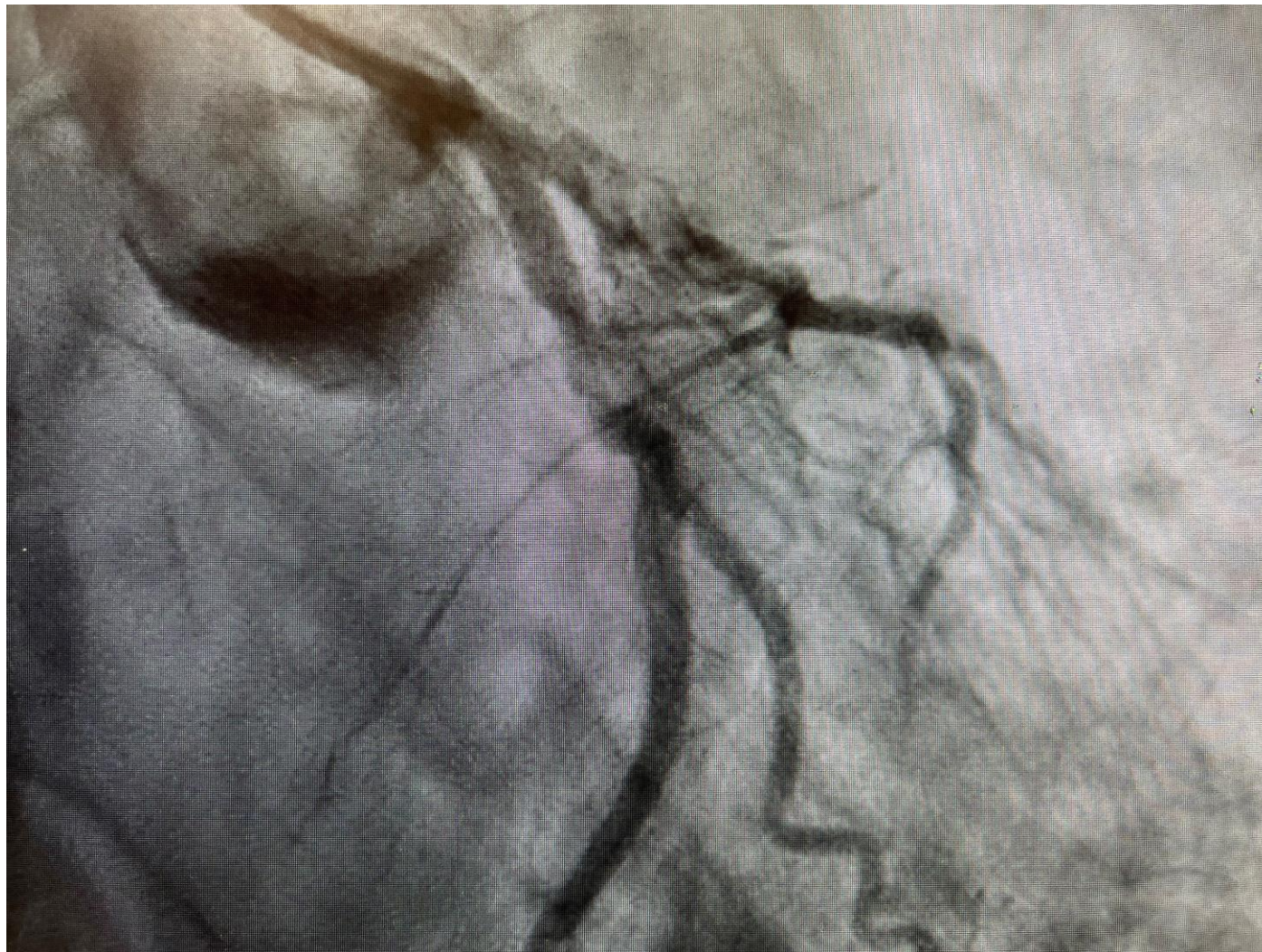**ANGIOPLASTIA COMPLETA CON STENT FARMACOACTIVOS SOBRE DA proximal-media ("culprit"), Primera DIAGONAL y CD media**

**ALTA PRECOZ CON DAPT: AAS Y TICAGRELOR 90 CADA 12 HORAS**

**FVI 55 %**







# TROMBOSIS STENT

Acude en Marzo del 2023 a nuestro centro por nuevo SCACEST ( elevación del segmento ST de más de 5 mm en cara antero-lateral). RX de Torax con signos de redistribución vascular

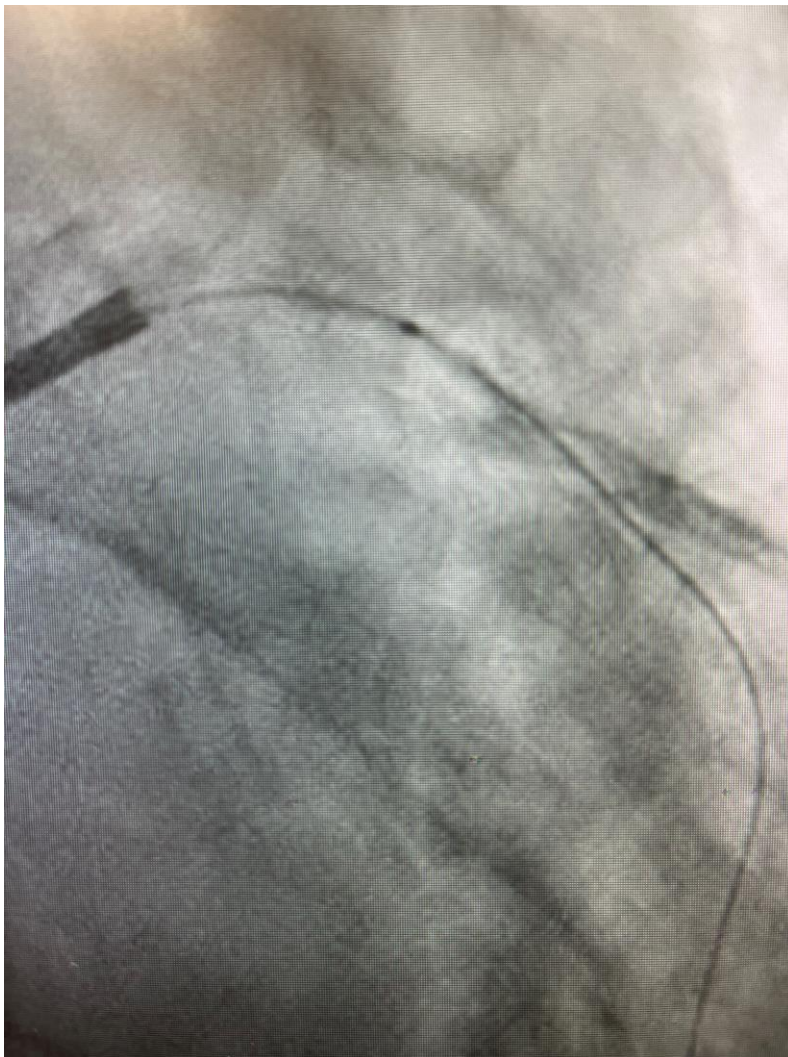
Se activa protocolo de angioplastia primaria

Coronariografía urgente con trombosis stent implantado en DA proximal ( TS tardía )

El paciente había abandonado toda la medicación en los últimos 7 días







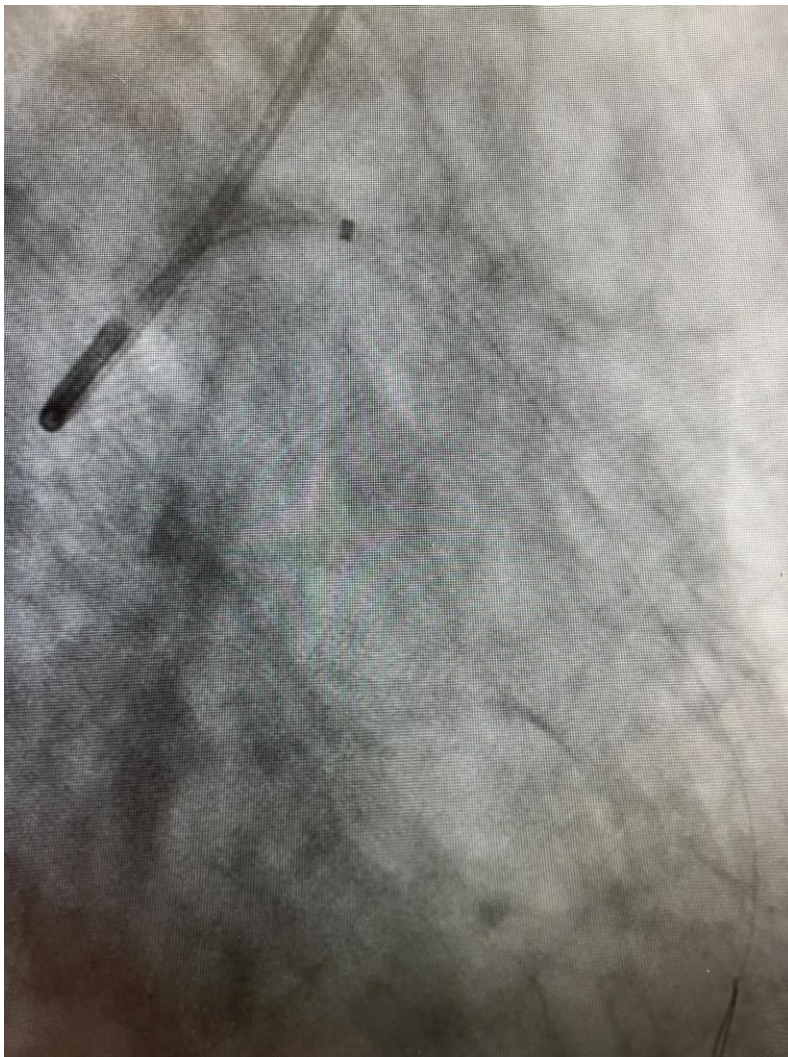# ANGIOPLASTIA PRIMARIA

PROCEDIMIENTO REALIZADO POR  
VÍA RADIAL DERECHA

DIFICULTAD DE ABORDAJE PARA  
CONSEGUIR AVANZAR GUÍA  
INTRACORONARIA Y BALÓN DE  
PEQUEÑO TAMAÑO, DEBIDO AL  
ALTÍSIMO CONTENIDO  
TROMBÓTICO

SE REALIZAR PREDILATACIONES  
MÚLTIPLES SOBRE EL SEGMENTO  
PROXIMAL-MEDIO DE LA  
DESCENDENTE ANTERIOR





# ANGIOPLASTIA PRIMARIA

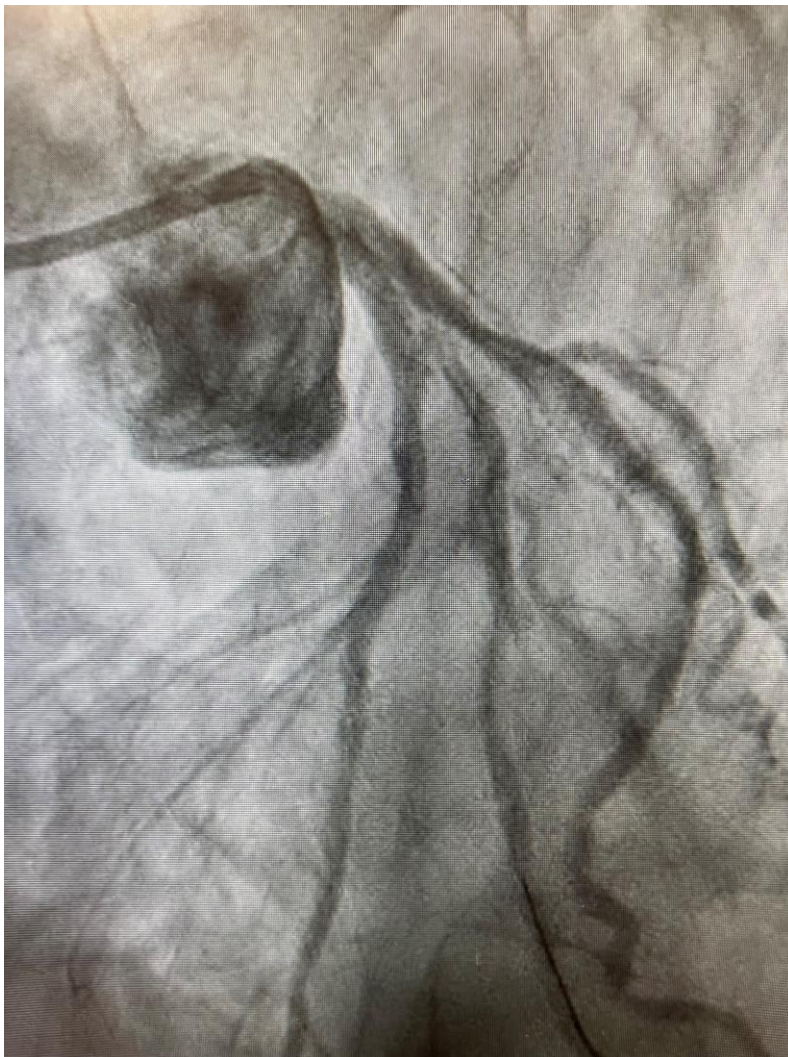TRAS PREDILATAR CON BALONES  
0,75 Y 1,5 DE DIÁMETRO, SE  
REALIZA TROMBECTOMIA CATÉTER  
DE ASPIRACIÓN 3 Flow, CON ÉXITO

PARA PODER AVANZAR  
DISPOSITIVOS INTRACORONARIOS,  
SE UTILIZA EXTENSOR CATETER .  
IMPLANTE DE DOS STENT  
SOLAPADOS ( ORSIRO 2,25/22 +  
ORSIRO 2,5/13) EN TERCIO  
PROXIMAL-MEDIO

SE OPTIMIZA EL RESULTADO  
MEDIANTE USO DE BALÓN NC  
PANTERA LEO 3,0







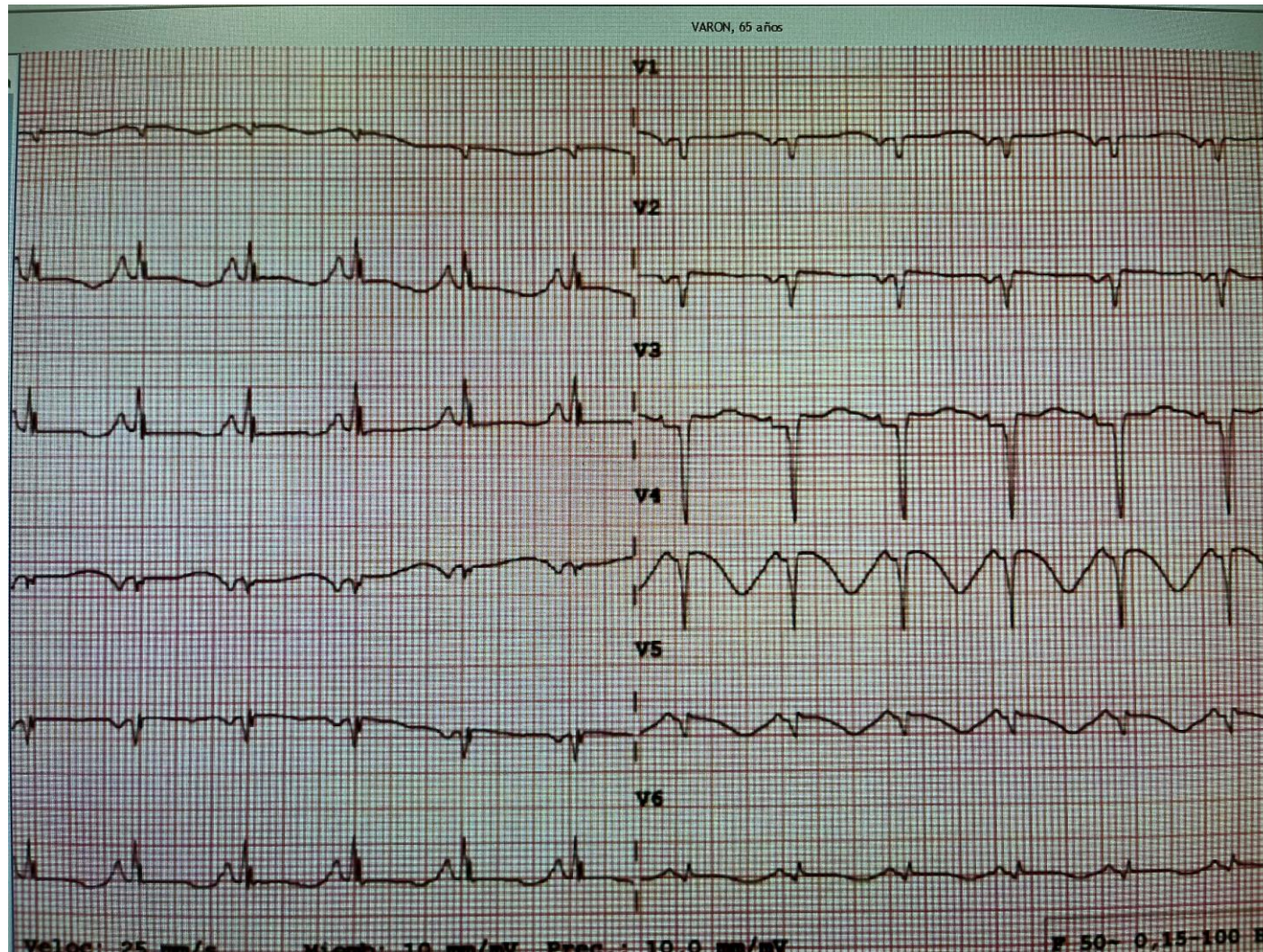
## **ANGIOPLASTIA PRIMARIA**

SE FINALIZA EL PROCEDIMIENTO  
CON RECRUCE DE GUÍA A  
PRIMERA DIAGONAL ( STENT  
PREVIO), ANGIOPLASTIA CON  
BALÓN, FINALIZANDO EL  
PROCEDIMIEINTO USANDO  
BALÓN DE DROGAS DE 2,5/20  
SOBRE OSTIUM DE LA RAMA  
DIAGONAL. FLUJO TIMI 3 EN DA Y  
DIAGONAL

SE ADMINISTRA TIROFIBAN







# EVOLUCIÓN

El paciente evoluciona en grado Killip III

Ecocardiograma con disfunción ventricular severa ( FEVI 20%)

Tendencia a hipotensión y episodio de hemoptisis autolimitada ( TACAR con bronquiectasias y enfisema pulmonar)

Se vuelve a insistir en la importancia de la adherencia terapéutica

Dado de alta a los 5 días

